

歯列咬合および社会的・心理的要因で
発症した子どもの顎関節症

○宮本茂広、大森佳奈、宮本理恵、大野秀夫
おおの小児矯正歯科(下関市)

【はじめに】子どもの歯科医療において、顎関節症は症例を客観視するためにEBM(Evidence Based Medicine)は非常に大切である。しかし患者との良好なコミュニケーションを最重要視する疾病支援においては、症例を主観的にみるNBM(Narrative Based Medicine)が重要なツールとなることが多い。今回16歳2ヵ月と18歳4ヵ月に顎関節症を発症した初診時16歳2ヵ月の女兒についての3年間の顎関節症支援についてNarrativeに捉えたので発表する。

【症例および経過】

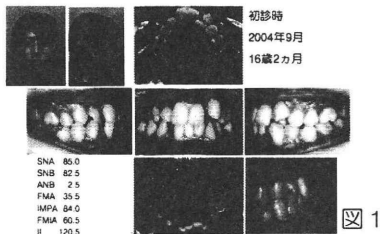


図1,2に初診時および不正咬合治療終了時の顔面・口腔内写真および主なセファロレントゲン角度計測を示した。

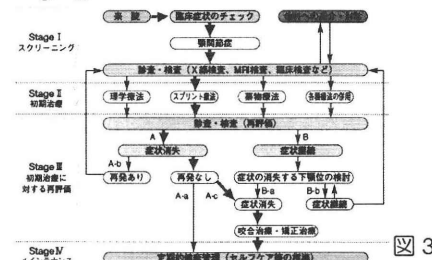
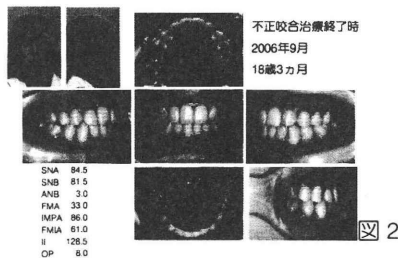


図3に顎関節症支援のフローチャートと経過を太線矢印で示した。

2004年7月 TMD初診
2005年2月～2006年9月 Full Bracketによる不正咬合治療(約1年6ヵ月)
2006年9月～ 保定開始
2006年11月 TMD再発
2007年4月 顎関節症状(関節雑音、開口障害、咀嚼筋痛) 入学入学

【まとめ】3年間の顎関節症支援で2度顎関節症が発症した。顎関節症支援において客観的実態を明確にするEBMは大事であるが、患児との主観的な体験を大切にNBMは顎関節症患児の生活支援をする上で非常に重要である。今回、患児の週間スケジュール等、生活を把握することで患児の生き方を顎関節症を通して支援できた。

レプチン欠乏性肥満と骨構築について

○内上堀伸作、藤田優子、渡辺幸嗣
西田郁子、牧憲司

九歯大・口腔機能発達学分野

【目的】レプチン欠乏性肥満と下顎骨骨構築との関連について検証する。

【方法】ob/obマウス(レプチン欠乏)群とleanマウス(野生型)群の下顎骨と大腿骨をセファロ分析による2次元的形態計測とpQCTによる3次元的骨密度、骨強度計測法を用い、骨構造と力学的特性の比較評価を行った。また両骨組織の病理組織標本を作成し観察をおこなった。

【結果】大腿骨長はすべての週齢でob/ob群がlean群より有意に短かった(P<0.05)。下顎骨ではCd-Id、Al-Id'、Cd-Biの9週齢と12週齢でob/ob群がlean群より有意に低値を示した。pQCT計測では、大腿骨で12週齢の皮質骨とSSIでob/ob群がlean群より有意に低値を示し(P<0.05)、下顎骨で海綿骨塩量と断面積以外の計測値でob/ob群がlean群より有意に高値を示した(P<0.05)。またob/ob群の大腿骨の骨髄には脂肪細胞の浸潤が見られた。

【考察】ob/ob群の下顎骨は大腿骨とは異なる成長・骨構築し、前後方向への成長の鈍化が軟骨の成長の劣化によるものであることや、骨髄脂肪細胞の割合から下顎骨は大腿骨より骨量低下を惹起しにくい可能性が示唆された。